CONDUTAS TERAPÊUTICAS E RECOMENDAÇÕES NA MONITORAÇÃO DE PACIENTE COM TRAUMATISMO CRÂNIO ENCEFÁLICO (TCE) - RELATO DE CASO

Ana Caroline Silva Xavier[1], Ana Luiza Alves Rosado[1], Stéphanie de Souza Carmo[1], Rogério Vieira da Silva[2]

[1] Acadêmicas em Medicina Veterinária pelo Centro Acadêmico de Goiás - UniGoiás, Campus I, Goiânia - GO.
[2] Professor Adjunto da área de Anestesiologia do curso de Medicina Veterinária pelo Centro Acadêmico de Goiás - UniGoiás, Campus I, Goiânia - GO.
E-mail: analuizaalvesrosado@gmail.com

Recebido em: 15/02/2024 – Aprovado em: 15/03/2024 – Publicado em: 30/03/2024
DOI: 10.18677/EnciBio_2024A7

RESUMO

O trauma crânio encefálico (TCE) é definido como uma lesão provocada no encéfalo por uma força mecânica externa proveniente principalmente de quedas, corpos estranhos perfurantes, acidentes automobilísticos por atropelamento e abaulamento da cabeça através de mordidas ou agressões. Esses pacientes necessitam de cuidados médicos de emergência e intensivos gerais e específicos por apresentarem alterações significativas que colocam a vida em risco. Para tal feito, será realizado coleta e analogia de pesquisas dos consensos de manejo, tratamento e recomendações no monitoramento e suporte hemodinâmico de pacientes traumatizados, a fim de contribuir e promover conhecimento para a medicina veterinária intensiva. Esse trabalho tem como objetivo, descrever o relato de caso de um paciente politraumatizado diagnosticado com traumatismo crânio encefálico (TCE) abordando e relacionando as condutas terapêuticas descritas na medicina veterinária com as que foram utilizadas durante o tratamento intensivo do paciente.
PALAVRAS-CHAVE: Encéfalo; Pressão Intracraniana; Trauma.

THERAPEUTIC CONDUCTS AND RECOMMENDATIONS IN MONITORING OF PATIENTS WITH CRANIO BRAIN INJURY (TBI): A CASE REPORT

ABSTRACT

Traumatic brain injury (TBI) is defined as an injury caused to the brain by an external mechanical force mainly resulting from falls, perforating foreign bodies, car accidents by being run over and bulging of the head through bites or aggressions. These patients need general and specific emergency and intensive medical care because they have significant changes that put their lives at risk. For this purpose, a collection and analogy of research on management consensus, treatment, and recommendations on the monitoring and hemodynamic support of trauma patients will be carried out, to contribute and promote knowledge for veterinary medicine and intensive care professionals. This work has as its basis and objective, to describe the case report of a polytraumatized patient diagnosed with traumatic brain injury (TBI), addressing and relating the therapeutic approaches described in veterinary medicine with those used during the patient's intensive treatment.
KEYWORDS: Brain; Intracranial pressure; Trauma.

INTRODUÇÃO

O traumatismo crânio encefálico (TCE) se caracteriza por uma lesão, ocasionada por fatores internos ou externos, que proporcionam o aumento da pressão intracraniana (PIC). Essa ocorrência é comum na rotina veterinária, e, o prognóstico pode variar de reservado a desfavorável (MIYASAKA; CALLEFE, 2022). As lesões provocadas no encéfalo podem ser de origem primária ou secundária, que após instaladas costumam contribuir para o aumento da pressão intracraniana (PIC) (SANTOS *et al*., 2018).

Entre as principais causas de injúrias cerebrais estão os acidentes, como casos de atropelamento, ataques de outro animal, agressão, quedas ou lesões pérfuro contusas (MIYASAKA; CALLEFE, 2022). O desenvolvimento do quadro clínico dependerá, também, dos demais acometimentos sistêmicos, o que promove um desafio na definição terapêutica, pois, o animal lesionado tende a sofrer processos patogênicos secundários à lesão inicial (SANTOS *et al*., 2018).

A conduta clínica primária para abordagem de pacientes com traumatismo crânio encefálico (TCE) deve seguir o acrônimo ABC (sigla em inglês), condizentes à: A- via aérea, B- respiração, C- circulação sanguínea. Pacientes que sofrem impacto cerebral podem vir a óbito alguns minutos após o acidente. No entanto, as primeiras horas após o trauma, as “horas de ouro” são o foco para todos os protocolos de reanimação (MIYASAKA; CALLEFE, 2022).

O presente estudo relata o atendimento de emergência realizado em um hospital veterinário dentro do município de Goiânia sobre um animal que havia sofrido um acidente automobilístico há 12 dias. A abordagem deste tema, tem como principal objetivo a revisão dos aspectos fisiopatológicos que abrangem o TCE segundo a literatura, a fim de compará-los com as alterações clínicas manifestadas no paciente descrito. Do mesmo modo, visa a comprovação das medidas terapêuticas, como analgésicos, imunossupressores e antibióticos utilizados, neste caso relatado, durante o período de internação na unidade de tratamento intensivo (UTI), incluindo a necessidade de intervenção cirúrgica para a estabilização do paciente.

RELATO DE CASO

No dia 11 de outubro de 2022, um canino macho, da raça Chihuahua, de aproximadamente 1 ano e 8 meses, pesando 2,3 kg, encaminhado do estado de Tocantins deu entrada na emergência de um Hospital Veterinário particular no município de Goiânia. Durante o atendimento inicial foi relatado que o paciente havia sofrido um acidente automobilístico há 12 dias, sendo diagnosticado com traumatismo crânio encefálico (TCE).

Durante a anamnese foi reportado que o animal possuía um diagnóstico de Leishmaniose, estando em tratamento com Cytopoint e Alopurinol, no momento que chegou a clínica. O tutor relatou que o protocolo de vacinação estava completo com três doses polivalentes importadas, faltando apenas o reforço anual, além da vacinação antirrábica e vermifugação em dia.

No exame físico após a admissão, o paciente apresentava frequência cardíaca de 128 batimento por minuto (bpm), frequência respiratória de 12 movimentos respiratórios por minuto (rpm), pressão arterial sistólica de 140 mmHg, temperatura corpórea de 36.8 ºC e apresentava escala de dor 4/20, com dificuldade de avaliação neurológica, com nível de consciência em estupor. Na avaliação da Escala de Coma de *Glasgow* Modificada (ECGM) apresentava o resultado de pontuação 8, condizente com prognóstico desfavorável, sendo

encaminhado para a Unidade de Tratamento Intensivo (UTI).

A princípio foi realizado o exame oftalmológico, pois, o paciente apresentava a condição de ceratite, apresentando olho seco e presença de úlceras superficiais na córnea esquerda secundária ao acidente, sendo necessária a instituição de tratamento.

Foi realizado a coleta de sangue para realização dos exames solicitados, sendo: hemograma e perfil bioquímico - alanina aminotransferase (TGP/ALT), fosfatase alcalina (FA), uréia, creatinina, proteínas totais e bilirrubinas total e frações (tabela 1 e tabela 3), esfregaço de medula óssea por manúbrio esternal sem anestesia (tabela 2). Além dos exames de imagem, como a tomografia (FIGURA 1).

TABELA 1 – Valores dos parâmetros hematológicos do animal acima citado e valores de referência para caninos*.

Parâmetros Avaliados	Resultados	Valores De Referência Para Cão Adulto*
Eritrograma		
Eritrócitos	**1,84** Milhões/µl	5,50 - 8,50 Milhões/µl
Hemoglobina	**4,44** g/dL	12,00 - 18,00 g/dL
Hematócrito	**14,00** %	37,00 - 55,00 %
V.C.M.	**76,08** fL	60,00 - 77,00 fL
H.C.M.	**24,13** pg	19,00 - 23,00 pg
C.H.C.M.	**31,71** g/Dl	32,00 - 36,00 g/dL
Rdw-Cv:	**14,70** %	12,00 - 15,00 %
Metarrubrícitos:	**36**	(Observado durante a contagem diferencial)

Citologia Série Vermelha:
Anisocitose discreta.
Policromasia(+).
Hipocromia(+).

Parâmetros Avaliados	Resultados		Valores De Referência Para Cão Adulto*
Leucograma			
Células Nucleadas	**13.000** /µL		6.000 a 17.000/µL
Leucócitos	**9.558** /µL		6.000 a 17.000/µL
Contagem Diferencial	% /µL		Absoluto
Mielócitos	**0,0** %	**0** µL	0 - 0 µL
Metamielócito	**0,0 %**	**0** µL	0 - 0 µL
Bastonete	**6,0 %**	**574** µL	0 - 340 µL
Segmentado	**72,0 %**	**6.882** µL	3000 - 11560 µL
Linfócito	**10,0 %**	**956** µL	1000 - 4800 µL
Eosinófilo	**0,0 %**	**0** µL	60 - 1120 µL
Monócito	**12,0 %**	**1.147** µL	120 - 1280 µL
Basófilo	**0,0 %**	**0** µL	0 - 320 µL

Citologia série branca:
Desvio a esquerda. Linfopenia absoluta.
Eosinopenia absoluta.
Monocitose absoluta.

Fonte: Documentação de registro do paciente no hospital veterinário do município de Goiânia – GO (2022).

TABELA 2 – Valores do Esfregaço de Medula Óssea*.		
Coleta: ***Manúbrio Esternal sem Anestesia.*** *Resistência óssea:* ***Normal.*** *Aspiração:* ***Fácil.***		
Microscopia:		
1) Medula óssea *hipercelular.*		
2) Relação mielóide | eritróide: *2,8* ---------- Referência: 0,75 a 2,53		
3) Série eritrocítica *hipocelular (24%).* **Maturação** *presente.*		
4) Série granulocítica *hipercelular (68%).* **Escalonamento maturativo** *preservado.*		
Promielócitos: *0%*	**Bastonetes:** *11,5%*	**Basófilos:** 0%
Mielócitos: *5,5%*	**Segmentados:** *48,5%*	**Monócitos:** 0%
Metamielócitos: *1,5%*	**Eosinófilos:** *0%*	**Mastócitos:** 1%
5) Série megacariocítica *normocelular.*		
6) Série linfoplasmocítica *normocelular com 8% de linfócitos típicos.*		
Parasitas ao parênquima medular: *Não visualizado na amostra.* **Células estranhas ao parênquima medular:** *Não visualizado na amostra.*		
Conclusão: *Medula óssea hipercelular com diminuição da série eritróide e aumento da série granulocítica. Foram observadas figuras de mitose em série eritróide e fagocitose de neutrófilos.*		
Fonte: Documentação de registro do paciente no hospital veterinário do município de Goiânia – GO (2022).		

TABELA 3 – Valores dos parâmetros bioquímicos séricos avaliados e valores de referência para canino*.

Parâmetros Avaliados		**Resultados**	**Valores De Referência Para Cão Adulto***
TGP (ALT)	(UI/L)	167,00 UI/L	10 a 102 ui/l
FA	(UI/L)	1060,00 UI/L	20 a 156 ui/l.
UREIA	mg/dL	57,00 mg/dL	10 a 60 mg/dl.
CREATININA	mg/dL	0,81mg/dL	0,50 a 1,50 mg/dl
PT	(g/dL)	4,00 g/dL	5,4 a 7,1 g/dl
BILIRRUBINA TOTAL	(g/dL)	2,50 mg/dL	0,1 a 0,6 mg/dl

Fonte: Documentação de registro do paciente no hospital veterinário do município de Goiânia – GO (2022).

Ao leito de internação o paciente apresentava 10% de desidratação, sendo prescrita reposição hídrica de solução fisiológica 0,9% na taxa de 28 ml/h em oito horas, avaliação do débito urinário a cada quatro horas, a partir de uma sonda urinária. Alimentação parenteral foi uma intervenção necessária, sendo prescrito o suporte alimentar AIG Cães a cada três horas, via sonda nasoesofágica.

Os primeiros tratamentos instituídos, foram, Morfina (0,1 mL, via intravenosa, QID, por três dias), Dipirona (0,11 mL, via intravenosa, três vezes ao dia, TID, por três dias). A cada reavaliação identificava-se a manutenção do

quadro do paciente monitorado na UTI, sendo necessária a execução de uma tomografia para identificar a extensão da lesão crânio encefálico (FIGURA 2). Trata-se de um procedimento considerado não invasivo que permite a visualização da lesão e o comprometimento tecidual (OLIVEIRA *et al*., 2021).

FIGURA 1- Tomografia apresentando a extensão da lesão craniana no osso frontal e osso parietal indicado na seta verde.

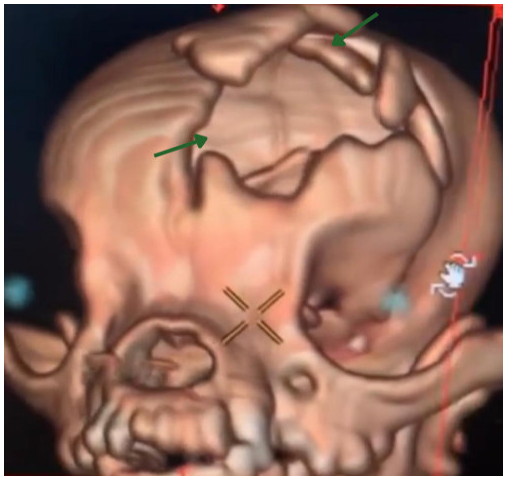

Fonte: Documentação de registro do paciente no hospital veterinário do município de Goiânia – GO (2022).

O paciente foi medicado com Ondansetrona 1% e Tramadol 50mg/mL como adjuvante a Morfina. A sedação e analgesia do paciente na infusão contínua amenizou a frequência dos episódios de agitação, através do controle da dor contribuindo para a estabilização da pressão arterial e minimizando os danos causados pelo TCE. Foi prescrito o uso do Midazolam (0,3 mg/kg/hora, via intravenosa) juntamente com a Morfina (1,3 mcg/kg/minuto, via intravenosa) (FIGURA 3).

FIGURA 3 - Paciente na UTI com a sonda de O^2, recebendo as medicações em infusão contínua.

Fonte: Documentação de registro do paciente no hospital veterinário do município de Goiânia – GO (2022).

O Manitol é um dos fármacos de escolha para o tratamento do TCE para redução do edema encefálico, e, havia sido utilizado nos primeiros atendimentos após o acidente, de acordo com o histórico clínico. Entretanto, mesmo sendo drasticamente efetivo deve ser usado com cautela pois a solução osmótica pode causar acidose metabólica, distúrbios hidroeletrolíticos, insuficiência cardíaca e insuficiência renal.

Com 15 dias após o acidente a continuidade do tratamento, no hospital veterinário de Goiânia ocorreu através da prescrição e execução de hidrocortisona, sendo posteriormente alterada para o uso da dexametasona (0,5mg/kg). Os glicocorticóides são reconhecidos pelo potente efeito antiinflamatório e imunossupressor, sendo capazes de bloquear desde as manifestações clássicas da inflamação (dor, calor, rubor e edema) até os processos de reparação e proliferação tecidual, que possam ser ocasionados por estímulo químico, físico ou reações imunológicas inapropriadas (BROCK *et al.,* 2020).

No total, o paciente ficou 10 dias sob monitoração intensiva sendo administrada Heparina 5000 Ui/mL (0,05 mL, via subcutâneo, TID). De acordo com Goggs *et al.,* (2019), em ambiente de UTI, é comum o uso da Heparina em dose mínima recomendada, a fim de evitar trombose. Visto que o paciente estava em constante uso de sedativos e miorrelaxantes, assim não podendo realizar a troca de decúbito espontânea (FIGURA 4), indicou-se conduta descrita na literatura para evitar os sinais característicos da tríade de Virchow.

FIGURA 4 - Paciente na UTI sedado em suporte ventilatório.

Fonte: Documentação de registro do paciente no hospital veterinário do município de Goiânia – GO (2022).

O débito urinário era avaliado via sonda urinária a cada quatro horas, além da drenagem de estase gástrica a cada seis horas por dia. Devido a alta produção de estase gástrica, foi acrescentada a Metoclopramida (5mg/mL) sendo administrado 0,2 mL, via intravenosa, TID, durante 30 dias e a Domperidona (1mg /mL) via sonda nasogástrica, administrada 30 minutos antes da refeição. A êmese

em pacientes sedados ou deprimidos é um fator de risco para a aspiração pulmonar, piorando o padrão respiratório.

A aferição da glicemia do paciente foi realizada a cada duas horas, junto aos parâmetros clínicos na UTI, como, frequência cardíaca, frequência respiratória, temperatura corpórea, pressão arterial sistólica, taxa de saturação de oxigênio (SPO_2) e mucosas.

No dia 15 de Outubro de 2022, o paciente foi encaminhado para o procedimento cirúrgico de craniotomia, seguido por cranioplastia, para correção da fratura de crânio, uma vez que, havia fragmento ósseo comprimindo o córtex encefálico (FIGURAS 5 e 6).

FIGURA 5 - Paciente na sala de cirurgia para o procedimento de Craniotomia.

Fonte: Documentação de registro do paciente no hospital veterinário do município de Goiânia – GO (2022).

FIGURA 6 - Paciente submetido a craniotomia; na seta verde é possível observar a porção do lobo parietal da região craniana exposta.

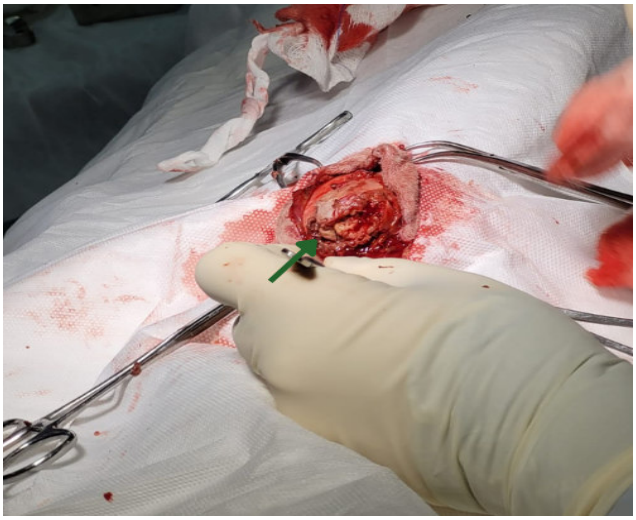

Fonte: Documentação de registro do paciente no hospital veterinário do município de Goiânia – GO (2022).

O conforto analgésico pós cirúrgico foi realizado com Morfina, além do uso do Fenobarbital (2,5 mg/kg) como terapia anticonvulsivante. Posteriormente ao procedimento, o paciente permaneceu sedado sob infusão de propofol (0,1 mg / kg) por 12 horas antes de despertar, porém, em seguida apresentou quadros de excitação que foram controlados pela Gabapentina (2,5 mg/kg).

O paciente obteve melhora no quadro, recebendo alta da UTI no dia 16 de Outubro de 2022. Todavia, foi encaminhado para o setor de internação para continuidade do tratamento e cuidados pós-operatórios, com previsão de alta para o dia 21 de Outubro de 2022. O protocolo de tratamento pós-cirúrgico se manteve baseado na analgesia com o uso da dipirona e tramadol; administração de antibióticos da classe das cefalosporinas e penicilina; além da continuidade do uso dos colírios.

DISCUSSÃO E RESULTADOS

Segundo Santoro e Arias (2018), o quadro clínico do animal traumatizado está diretamente relacionado com a presença e gravidade da lesão encefálica, pressão intracraniana (PIC), fraturas no crânio e a pontuação do quadro clínico na escala de Glasgow (ECGM) (tabela 4). A avaliação da ECGM do paciente do presente relato, no momento de sua admissão na UTI, classificou seu nível de consciência como reduzido, totalizando 8 pontos. Essa avaliação era realizada novamente a cada quatro horas, inicialmente por sete dias. Importante ressaltar que, em determinadas ocasiões não foi possível delimitar o grau de consciência e dor do paciente, pois, o mesmo encontrava-se sedado.

Em animais com traumatismo, a pontuação e avaliação da ECGM é indispensável e um dos parâmetros mais importantes a ser avaliado, tendo em vista que, esta foi desenvolvida para avaliação neurológica em pacientes com TCE e modificada para a veterinária propriamente para determinar e direcionar a conduta de tratamento dos animais. A partir da ECGM, determina-se também, o prognóstico do animal e a probabilidade de sobrevivência embasando-se na gravidade da lesão do cérebro (nível de consciência), atividade motora e exame neuro-oftalmológico, desta forma, quanto menor a somatória de pontuação, pior o prognóstico, podendo variar de leve, moderada ou grave, ficando claro que, pacientes com classificação de até 8 pontos possuem probabilidade de 50% de sobrevivência (PLATT *et al*., 2001).

TABELA 4 – Escala de Coma de Glasgow adaptada para animais com TCE*.

Parâmetros Avaliados	
Nível de Consciência	**Escore**
Animal alerta e responsivo ao ambiente	6
Depressão ou Delírio e responsividade discreta ao meio ambiente	5
Semicomatoso, responsivo e estímulos visuais	4
Semicomatoso, responsivo e estímulos sonoros	3
Semicomatoso, responsivo apenas estímulos dolorosos	2
Semicomatoso, responsivo apenas estímulos dolorosos	1
Atividade Motora	
Marcha normal, reflexos espinhais normais	6
Hemiparesia, tetraparesia	5
Decúbito, espasticidade intermitente	4
Decúbito, espasticidade constante	3
Decúbito, espasticidade com opistótono	2
Decúbito, hipotonia muscular, reflexos espinhais reduzidos	1

Reflexos Do Tronco Encefálico	
RPL e nistagmo fisiológico normais	6
RPL diminuído e nistagmo fisiológico normal a reduzido	5
Miose bilateral irresponsiva e nistagmo fisiológico normal a reduzido	4
Pupilas puntiformes e ausência de nistagmo fisiológico	3
Midríase bilateral irresponsável e redução do nistagmo fisiológico	2
Semicomatoso, responsivo apenas estímulos dolorosos	1
Fonte: Adaptação Branco *et al.,* (2013)	

A pressão intracraniana (PIC) é um dos fatores que mais agravam o quadro clínico do paciente e intensifica o risco de óbito. O TCE grave, pode gerar edema no parênquima encefálico por consequência da lesão primária, comprometendo o fluxo sanguíneo encefálico (FSE), gerando aumento da pressão intracraniana, causando isquemia e hipóxia, dificultando a perfusão cerebral (MIYASAKA; CALEFFE, 2022).

Baseado na relação da pressão intracraniana e prognóstico, o monitoramento deste parâmetro é essencial, seja por meio do manejo invasivo com a utilização de cateter ou por manifestações clínicas. A passagem do cateter no parênquima encefálico, determinado como padrão ouro, porém se trata de uma técnica invasiva, podendo acarretar danos ao encéfalo, hemorragia e até mesmo piora do edema (PRIMO, 2021). O paciente em questão não foi submetido a passagem do cateter, porque , além dos riscos que envolvem o procedimento, o alto custo financeiro estava sendo fator limitante para o tutor do animal. Entretanto, por estar em um ambiente de UTI, foi acompanhada a monitoração contínua dos parâmetros de frequência cardíaca (FC); pressão arterial (PA) e avaliação do padrão respiratório, para averiguar possíveis oscilações da PIC.

Sabe-se que a hipertensão está diretamente condicionada ao desenvolvimento do edema cerebral e aumento da PIC, pois, o organismo através do reflexo de Cushing (ou resposta isquêmica cerebral) irá realizar movimentos compensatórios para controlar a pressão intracraniana, elevando a pressão arterial, diminuindo a perfusão cerebral na tentativa de manter a PIC estável sendo que a ativação desse mecanismo traz como consequência a bradicardia compensatória. (SANTOS *et al*., 2018).

Durante o período de internação e monitoração do paciente foi feito o uso diário de analgésicos; antibióticos; antiinflamatórios; colírios; antieméticos; agentes anticoagulantes e fluidoterapia de suporte. Conhecer a fisiologia da dor, possibilita ao profissional garantir o cuidado adequado com o paciente politraumatizado. A hiperalgesia é decorrente da liberação de substâncias alogênicas como a prostaglandina, a serotonina, o leucotrieno, essas liberadas na corrente sanguínea que aumentam a resposta ao estímulo doloroso. A terapia de controle de dor foi baseada no uso de morfina desde a admissão do paciente na UTI até o pós operatório, sendo administrada por via intravenosa (IV), possuindo alta biodisponibilidade com capacidade de promover o efeito como um potente opióide e analgésico, devido a sua ação nos receptores μ (mu) e receptores κ (kappa) (MONTEIRO *et al.* 2022).

Santoro e Arias (2018) descrevem o uso do tramadol como adjuvante da morfina para dor intensa, usado no prontuário do paciente. O tramadol em seu mecanismo de ação inibe a recaptação da serotonina, bloqueando o impulso elétrico na medula espinhal, promovendo analgesia, entretanto, são baixas as evidências sobre o uso do tramadol em cães por ser um fraco agonista no

receptor μ, mesmo possuindo potente ação central (ROSSETTI *et al*., 2020; MONTEIRO *et al.* 2022). Quanto à existência de outros fármacos capazes de combinar com maior eficácia à serem adjuvantes a morfina, são eles: Amitriptilina (1mg/kg) e Cetamina (0,6mg/kg).

De acordo com Italiano e Robinson (2018) o uso do midazolam para pacientes em UTI é aplicável devido a sua capacidade de reduzir excitabilidade, com um mínimo efeito cardiovascular, assim evitando o aumento da PAS. Os benzodiazepínicos interagem com os receptores GABA deprimindo a excitação do SNC, sendo utilizado no paciente sob a forma de infusão na dose 0,3 mg/kg/min.

O uso prolongado de opióides, desenvolvem sintomas de gastroparesia e constipação, que contribuem para episódios de vômito devido ao acúmulo de fluido gástrico (BANDEIRA;ALMEIDA, 2018). É necessária a titulação de medicamentos antieméticos e procinéticos que atuam no aumento da motilidade gastrointestinal, sendo a metoclopramida (0,3 mg/kg), ondansetrona 1% (1 mg/kg) e a domperidona (01 mg/kg), indicado ao paciente relatado, associado a drenagem gástrica a cada seis horas.

Na medicina também é controverso o uso de antiinflamatórios esteroidais (AIE), não sendo recomendado para pacientes traumatizados e é motivo de pesquisa por falta de evidências (SANTOS *et al.,* 2018) . Também foi prescrito para o paciente a hidrocortisona e dexametasona, que possuem contraindicação na terapêutica de pacientes com alterações neurológicas. Entretanto, para este caso, a utilização dos glicocorticóides vieram de modo tardio, com 15 dias após o acidente, e, com a finalidade de imunossuprimir uma reação sistêmica provocada ou agravada pelo trauma que estava desencadeando alterações hematológicas no paciente.

A profilaxia antitrombótica tem como objetivo evitar as eventuais formações de trombos ou coágulos no organismo, dentre estes, o principal utilizado é a heparina (GOGGS *et al.,* 2019). Visto que o paciente estava sedado, não realizando a troca de decúbito espontaneamente, a estase sanguínea (diminuição do fluxo sanguíneo) é um fator indicativo para entrar com profilaxia antitrombótica, além do quadro de hipercoagulabilidade gerado pela leishmaniose e as lesões vasculares devido ao trauma, intensificando a formação de coágulo, relatado pela tríade de Virchow, um conjunto de fatores que predispõem ao surgimento de trombos e coágulos.

Como demonstrado anteriormente (tabela 1) o paciente havia chegado ao hospital apresentando anemia significativa (hematócrito em 14%), grau elevado de desidratação e trombocitopenia moderada, portanto, no primeiro dia foi realizada a fluidoterapia para restabelecer o volume hídrico, e em seguida, repetida a avaliação dos parâmetros clínicos (Fr: 12; Fc: 128; PAS: 140). Para a correção do parâmetro de desidratação foi necessária a reposição hídrica com solução isotônica NaCl 0,9% à taxa de 28mL/hora. O uso de soluções hipertônicas (NaCl 7,5%) é recomendado para pacientes com TCE para restabelecer os parâmetros hemodinâmicos, pelo efeito semelhante ao manitol, exceto em pacientes desidratados, pois, nestes casos o uso desta solução pode agravar o grau de desidratação (KUO *et al*., 2018). Fluidos colóides não devem ser utilizados em pacientes com TCE, em razão do agravamento do edema encefálico (PIGOTT; RUDLOFF, 2021).

A readequação na taxa de fluidoterapia estava sendo realizada após cada reavaliação e monitoração do débito urinário, por exemplo, quatro horas após o início da fluidoterapia o débito urinário do paciente evoluiu de 9 mL para 20 mL

drenados. Os autores Pigott e Rudloff (2021) reforçam a ideia de que a terapia hiperosmolar, realizada com manitol ou solução hipertônica, possui a função de excretar o líquido do parênquima encefálico (edema) para a circulação e eliminá-lo através da urina.

Foi realizado o teste de compatibilidade sanguínea, e o paciente foi encaminhado para o procedimento de transfusão sanguínea com 100mL de concentrado de hemácias, no entanto, durante o procedimento houve o aumento significativo da PAS em 200 mmhg, sendo necessária a infusão de fentanil (2 mcg/kg/hora), associado à lidocaína (30mcg/ kg/hora) e cetamina (5 mcg/kg/min). Em seguida, o pós da transfusão trouxe como consequência bradicardia grave de 25 bpm, que precisou ser revertida com a aplicação de atropina (0,02mg/kg), e alteração no quadro neurológico (agitação), que pode estar associada ao aumento do volume intracraniano, agravado pela fratura que estava comprimindo o córtex encefálico.

Dentre essas informações, os parâmetros hematológicos permaneceram abaixo do valor de referência, mesmo após a transfusão. Como já citado, o paciente por ser portador de leishmania e ser gravemente acometido por um trauma, ambas situações são predisponentes para a evolução de quadros inflamatórios sistêmicos que contribuem para a persistência da anemia e possíveis complicações durante a transfusão.

Nos dois dias seguintes, o paciente manteve os parâmetros de hipertensão (PAS: 190 mmhg) e bradicardia (Fc: 40 bpm). Portanto, no dia 15/11/2022, o paciente foi submetido ao procedimento cirúrgico de craniotomia depois de ser reavaliado pelo neurocirurgião do hospital, devido a fratura estar impedindo a estabilização do quadro. A cirurgia tinha como objetivo promover a limpeza da região, além do alinhamento do fragmento ósseo e fixação da calota craniana com placas de Titanium (FIGURA 7).

FIGURA 7 - Cirurgia de cranioplastia reconstrutiva com osteossíntese; na seta verde indica-se a placa de Titanium fixada para unir as bordas do osso durante o procedimento cirúrgico a fim de corrigir a fratura.

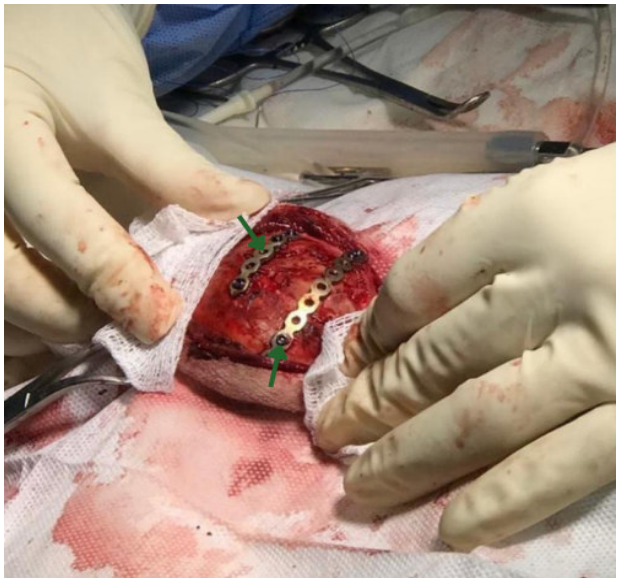

Fonte: Documentação de registro do paciente no hospital veterinário do município de Goiânia – GO (2022).

CONCLUSÃO

O TCE apresenta alto risco de óbito sendo classificado por quadros reservados à desfavoráveis, uma vez que o animal acometido decorre a um grau de comprometimento neurológico e avanço dos sinais clínicos mediante às possíveis alterações secundárias à injúria inicial. Logo, o período de internação para um paciente politraumatizado é variável, porém ao se manter o animal em uma UTI é possível estabelecer o monitoramento constante dos parâmetros clínicos.

Portanto não existe protocolo padrão, mas a base do tratamento está voltada para o controle da pressão intracraniana e redução das sequelas neurológicas. O uso de opióides e benzodiazepínicos foi fundamental para o controle da dor e estabilização do paciente, devido a diminuição dos episódios de excitabilidade. O procedimento de craniotomia não foi realizado imediatamente à internação, tanto por causa da gravidade clínica à qual o paciente deu entrada no hospital, quanto à necessidade de estabilização para realização da tomografia.

A utilização de glicocorticóides neste caso visava retardar a resposta inflamatória imunomediada que poderia ter sido agravada em decorrência do acidente, levando em consideração o diagnóstico pregresso do animal.

REFERÊNCIAS

BANDEIRA, J. C; ALMEIDA, R. M.; Manejo anestésico e analgésico no paciente crítico. **Pequenos Animais e Animais de Estimação;** 15(47); 2018. Disponível em: <https://medvep.com.br/manejo-anestesico-e-analgesico-no-paciente-critico/ >

BROCK, G. W; FERNANDES, M. E. L; CORRÊIA, C. G; PEIXOTO, A. J. R.; Corticosteroid use in neurology: how dogs are referrals to a neurology service?. Brock et al. 2020 **Brazilian Journal of Veterinary Medicine**, 42, e106520. Disponível em: <doi: 10.29374/2527-2179.bjvm106520>

GOGGS, R; BACEK, L; BIANCO, D; KOENIGSHOF, A; LI, R. H. L.; Consensus on the Rational Use of Antithrombotics in Veterinary Critical Care (CURATIVE): Domain 2 – Defining rational therapeutic usage. **Journal of Veterinary Emergency and Critical Care**. 2019 Jan;29(1):49.99 Disponível em: <https://pubmed.ncbi.nlm.nih.gov/30654415/>. doi: 10.1111/vec.12791.

ITALIANO, M; ROBINSON, R.; Effect of benzodiazepines on the dose of alfaxalone needed for endotracheal intubation in healthy dogs. **Veterinary Anaesthesia and Analgesia**. (2018). Disponível em: <https://doi.org/10.1016/j.vaa.2018.06.011>. doi: 10.1016/j.vaa.2018.06.011

KUO, K.W.; BACEK, L.M.; TAYLOR, A.R. Head trauma. **Veterinary Clinics of Small Animals**. p.111 - 128, 2018.

MIYASAKA, C. K. N; CALLEFE, J. L. R.; Tratamento de reação inflamatória cerebral após Acidente Vascular Encefálico (AVE) e Trauma Cranioencefálico (TCE) em cão. **Veterinária e Zootecnia**, v. 29, p. 1–8, 2022. Disponível em: <https://rvz.emnuvens.com.br/rvz/article/view/772>. doi: 10.35172/rvz.2022.v29.772.

MONTEIRO, B. P.; LASLLELES, B.D.X.; MURRELL, J.; ROBERTSON, S.; STEAGALL, P.V.M. *et al.;* Diretrizes da WSAVA de 2022 para reconhecimento,

avaliação e tratamento de dor. **Journal of Small Animal Practice**, 2022 British Small Animal Veterinary Association. Disponível em: <https://wsava.org/wp-content/uploads/2023/08/Portugues_2022-WSAVA-Diretrizes-de-dor.pdf >

OLIVEIRA, L. B.; OLIVEIRA, S. S.; OLIVEIRA, C. de S.; DE MORAES, ÁDRIA, F. F.; et al.; Traumatismo cranioencefálico em cadela-relato de caso / Traumatic brain injury in a female dog- case report. **Brazilian Journal of Development**. v. 7, n. 11, p. 106649–106659, 2021. Disponível em: https://ojs.brazilianjournals.com.br/ojs/index.php/BRJD/article/view/39896> doi: 10.34117/bjdv7n11-346.

PRIMO, J. V. C.; Abordagem clínico-cirúrgica do trauma cranioencefálico em cães e gatos: revisão de literatura e relato de caso em cão. **Dissertação (Mestrado em Medicina Veterinária) Universidade Federal de Minas Gerais.** 2021. Disponivem em: < http://hdl.handle.net/1843/46233>

PLATT, S. R; RADAAELLI, S. T; MCDONNELL, J. J.; The Prognostic Value of the Modified Glasgow Coma Scale in Head Trauma in Dogs. **Journal of Veterinary Internal Medicine,** 2001 Nov-Dec;15(6):581-4. Disponível <em:https://pubmed.ncbi.nlm.nih.gov/11817064/> doi: 10.1892/0891-6640(2001)015<0581:tpvotm>2.3.co;2. PMID: 11817064.

PIGOTT, A; RUDLOF, E.; Traumatic Brain Injury- A review of intravenous fluid therapy. **Frontiers in Veterinary Science,** Sec. Comparative and Clinical Medicine Volume 8, 2021. Disponível em: <https://doi.org/10.3389/fvets.2021.643800> doi: 10.3389/fvets.2021.643800

ROSSETTI, R.B; MASTROCINQUE, S; MACEDO. J.; Tratamento da dor pós-operatória persistente após ovariohisterectomia em cadelas: estudo comparativo entre tramadol ou maropitant. **Revista Interdisciplinar de Saúde e Educação Ribeirão Preto**, v. 1, n. 2, 2020. ISSN 2675-4827. Disponível em: <https://periodicos.baraodemaua.br/index.php/cse/article/view/118/105>

SANTOS, L. O.;CALDAS, G. G.; SANTOS, C. R. O.; JUNIOR, D. B. Traumatic brain injury in dogs and cats: a systematic review. Traumatic brain injury in dogs and cats: a systematic review. **Veternární Medicíne**, v. 63, iss. 8, p. 345-357, 2018. Disponivel em: <https://vetmed.agriculturejournals.cz/artkey/vet-201808-0001_traumatic-brain-injury-in-dogs-and-cats-a-systematic-review.php> doi: 10.17221/20/2017-VETMED

SANTORO, M. B; ARIAS, M. V. B.; Complicações observadas em cães e gatos com doenças neurológicas. **Pesquisa Veterinária Brasileira,** 38 (06) Jun 2018. Disponível em: <https://doi.org/10.1590/1678-5150-PVB-4968> doi: 10.1590/1678-5150